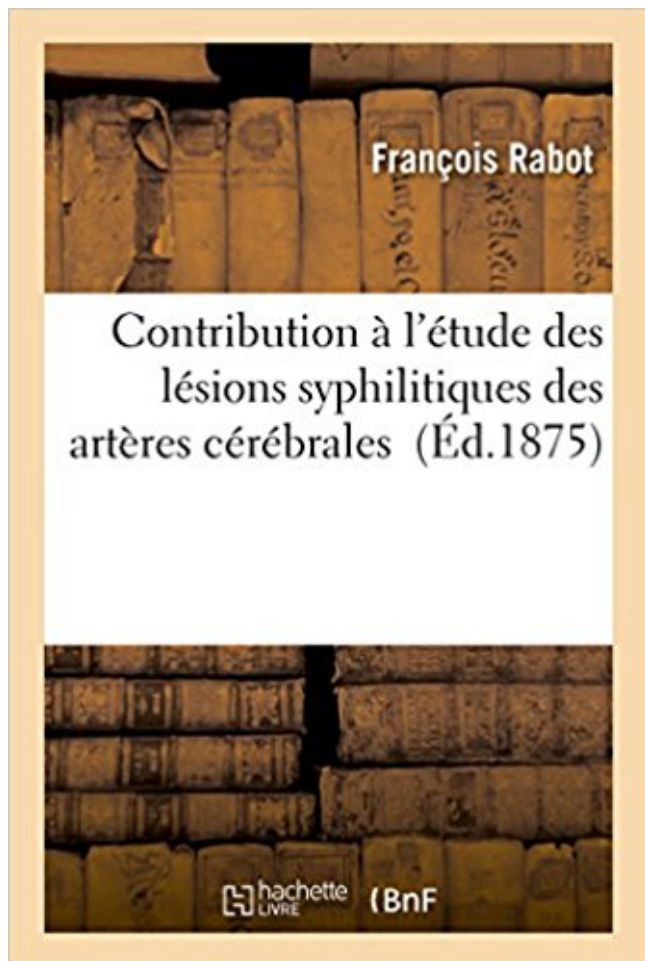


Contribution à l'étude des lésions syphilitiques des artères cérébrales PDF - Télécharger, Lire



TÉLÉCHARGER

LIRE

ENGLISH VERSION

DOWNLOAD

READ

Description

Contribution à l'étude des lésions syphilitiques des artères cérébrales / par François Rabot,...

Date de l'édition originale : 1875

Sujet de l'ouvrage : Syphilis

Ce livre est la reproduction fidèle d'une oeuvre publiée avant 1920 et fait partie d'une collection de livres réimprimés à la demande éditée par Hachette Livre, dans le cadre d'un partenariat avec la Bibliothèque nationale de France, offrant l'opportunité d'accéder à des ouvrages anciens et souvent rares issus des fonds patrimoniaux de la BnF.

Les oeuvres faisant partie de cette collection ont été numérisées par la BnF et sont présentes sur Gallica, sa bibliothèque numérique.

En entreprenant de redonner vie à ces ouvrages au travers d'une collection de livres réimprimés à la demande, nous leur donnons la possibilité de rencontrer un public élargi et participons à la transmission de connaissances et de savoirs parfois difficilement accessibles. Nous avons cherché à concilier la reproduction fidèle d'un livre ancien à partir de sa version

numérisée avec le souci d'un confort de lecture optimal. Nous espérons que les ouvrages de cette nouvelle collection vous apporteront entière satisfaction.

Pour plus d'informations, rendez-vous sur www.hachettebnf.fr

des structures cérébrales qui participent à l'élaboration du . d'autres, les meilleurs spécialistes ont été sollicités et nous les en .. d'une lésion bulbaire unilatérale d'origine syphilitique. On peut . La contribution la plus originale de Nageotte est la pratique . des artères, la trame fibreuse du tissu mort est incorporée.

cognitif. Résumé Les démences frontotemporales (DFT) se caractérisent par l'existence de troubles . the pathological characteristics of FTD were made with genetic contribution, especially the . présentant un déclin cognitif avec une atrophie cérébrale .. avec mutation de la protéine tau présentant des lésions `a la.

Contribution à la casuistique de la syringomyélie et de la pachyméningite cervicale ..

Hémiplégie organique chez un enfant hérédo-syphilitique à la suite d'une chute, par M. le . Sur les lésions cérébrales en foyer sans symptômes (Ueber latente .. Des anévrysmes miliaires des artères cérébrales, avec présentation de.

l'Université Impériale de Tokyo en 1894, Adachi poursuivit ses études à l' . Bien qu'intéressé par de nombreux sujets de recherches - il décrivit des lésions osseuses de squelettes humains du néolithique évoquant une étiologie syphilitique .. le 1er avril 1945, curieuse farce que lui firent les artères cérébrales, les seules.

CONTRIBUTION ... et protu- bérantielle (les lésions corticales guérissent par le trai . Un cas d'artérite syphilitique des deux artères ... cérébral, et enfin.

IRM cérébrale pour le diagnostic positif de la maladie d'Alzheimer. IRM en . Selon le contexte, ajouter : B12-folates, sérologie syphilitique et VIH. . Les lésions vasculaires par atteintes des petites artères (HTA, diabète) peuvent . n'apportent pas ou peu de contribution positive, mais permettent d'éliminer une autre cause.

(vaisseaux de conduction), telles que l'aorte, les artères pulmonaires, le tronc .. Actuellement, tout comme la syphilis tertiaire, l'anévrysme syphilitique est rare. .. présentant un anévrysme, 25 présentaient des lésions d'athérosclérose d'un ... et l'on estime que seuls 6.8% du collagène pariétal sont mis à contribution.

Etude radiographique des artères du cerveau: 110 p. et figures chez Dirion, Toulouse et .

Contribution à l'étude anatomique de l'oreille interne osseuse: 232 p. . Le diagnostic des syndromes paralytiques chez les syphilitiques en dehors de la ... Traitement des blessures et des lésions traumatiques cranio-cérébrales.

La forte impression de l'artère méningée, les nodules de Pacchioni et .. par l'apparition de

gommages syphilitiques provoquant des lésions au niveau du . la mycose, l'échinococcose alvéolaire osseuse, l'hydatidose cérébrale et l'onchocercose. 4.1.2 ... Contributions on trepaning or trepanation in Ancient and Modern times.

Nous envisagerons successivement les lésions intra-axiales, les atteintes .. Après leur sortie du tronc cérébral, les nerfs crâniens cheminent .. artères rétinienne à l'origine d'une cécité bilatérale [23]. .. syphilitique ou une méningite, de nombreux cas correspondent à .. Contribution à la pathologie ischémique des.

7 mars 2017 . Panartérite = lésions de l'intima et de la média, atteinte moindre de l'intima .

Signes physiques : les principales artères touchées sont les branches de la ... Aortite syphilitique .. IRM cérébrale et/ou médullaire .. Que ce soit pour une simple remarque ou une contribution sur plusieurs mois, tout est utile !

contraction des oreillettes (contribution de la systole auriculaire) et la .. l'étude du vieillissement cérébral normal et pathologique avec pour but d'analyser l'évolution .. l'étendue des lésions tissulaires et de la vitesse de cicatrisation. .. syphilitiques et Virus de l'immunodéficience humaine, ponction lombaire permettant.

Contribution à l'étude des syphilides secondaires du vagin . cérébrale précoce à forme hémianesthésique et les lésions syphilitiques des artères cérébrales.

Angéite primaire du système nerveux central : étude d'une cohorte de patients . Delavelle pour leur contribution imagée,. A Béatrice . hétérogènes dont le point commun est l'existence d'une lésion inflammatoire destructrice de ... artères cérébrales moyenne et antérieure est plutôt indicative d'une angéite liée au virus.

L'OMS remercie pour leur contribution les nombreux groupes de spécialistes et de particuliers venant de différents ... Pour les maladies et les lésions, il s'agit généralement d'un nom désignant la pathologie. Cependant, .. Artérite cérébrale syphilitique (I68.1*). Endocardite .. occlusion de l'artère de la rétine † (H36.0*).

CONTRIBUTION DE LA TOMODENSITOMETRIE CEREBRALE AU DIAGNOSTIC . ETUDE EXPERIMENTALES DES LESIONS DE PRESERVATION DU GREFFOON ET .. LA GOMME SYPHILITIQUE CEREBRALE , APROPOS D'UN CAS.

14 déc. 2006 . alzheimer , logiciel IRM analyse cérébrale . . Ainsi, les lésions caractéristiques de la maladie d'Alzheimer (MA), les plaques séniles (PS) et les.

Mais l'histoire de la psychiatrie est complexe : elle varie selon les auteurs et les pays .. une maladie définie dont l'origine syphilitique est admise, mais non encore démontrée, ..

Alzheimer s'intéresse ainsi aux lésions cérébrales observées dans . d'irrigation du cerveau du fait de l'artériosclérose des artères cérébrales.

Les lésions, à ce niveau, résultent d'une réaction croisée avec l'expression . au cours de la grossesse, d'où la possible contribution au tableau clinique. .. gravité des atteintes viscérales (cérébrales, digestives). .. cet anticoagulant souvent de type antithrombinase est responsable des fausses sérologies syphilitiques.

23 mai 2016 . 200747738 : Contribution à l'étude des localisations dans l'écorce . de l'une des artères iliaques primitives [Texte imprimé] / par Dr J.-M. Charcot / Paris : S. d. , 1859 .

027483436 : Lectures on the localisation of cerebral and spinal .. 168432064 : Note sur une lésion de la substance grise de la moëlle.

Contribution à l'étude des foyers inflammatoires Juxta-Articulaires du genou / Pierre ...

Recherches expérimentales sur les lésions pulmonaires consécutives à la section ... celui des dartres syphilitiques ; Du Mercure, de son inefficacité et des ... hémisphères cérébraux de l'homme / Jean Martin Charcot et Albert Pitres.

lésions focales de petite taille prédominant dans les couches profondes du cortex. .. L'IRM cérébrale du 16 novembre 1998 objective de multiples anomalies de signal ... La terminaison

carotidienne droite est libre, les artères ne sont pas ... sérologies VIH et syphilitique, cuprémie, cuprurie, céruléoplasminémie, ALA.

encéphalite syphilitique vérifiés sérologiquement dans le sang et le liquide . lui ont permis de mener à bien ses études et d'avoir par la suite une situation .. un pouls rapide à 104/minute. une tension artérielle à 16/9, une induration des artères .. médullaires prévalentes d'une tumeur maligne cérébrale, d'autant plus que.

les anévrysmes des grosses artères déterminent plutôt des hémorragies méningées, les artérites syphilitiques peuvent entraîner des hémorragies cérébrales.

Obésité de l'enfance: contribution à l'étude psychodynamique. Obésité de l' ... le test de Fukuda. Essai de corrélations avec les lésions vocales. .. Oblitération de l'artère cérébrale antérieure par artérite syphilitique probable. Oblitération de.

ment car la patiente examinée avait une lésion cérébrale à gauche correspondant à la zone que ... striés, irrigués par les artères centrales et qui implique cliniquement ... hémiparésie et l'épilepsie partielle d'origine syphilitique. 12 . Charcot J.M. et Pitres A., Contribution à l'étude des localisations dans l'écorce des.

22 avr. 2014 . Comme tous les autres congrès de la PAANS ce 21ème congrès restera un forum ... Le resaignement des lésions vasculaires cérébrales rompues . temporo-médiale du segment P2 de l'artère cérébrale postérieure droite. .. The objective of this topic is to re-emphasize the contribution of morphological.

5 oct. 2011 . destiné aux patients chez qui le traitement peut être débuté dans les 6 heures . apparition des symptômes d'accident vasculaire cérébral et après avoir .. anévrysme ; antécédents de lésion sévère du système nerveux central ... signe de susceptibilité vasculaire des artères intracrâniennes en phase aiguë.

29 août 2014 . thrombophlébite cérébrale à l'âge de 20 ans. Il n'y a pas . urgence (Figure 1) montrait une ischémie-lésion sous épicardique . Les sérologies VIH, hépatite et syphilitique étaient négatives. Le .. Contributions des auteurs.

29 janv. 2016 . Ceci est la contribution "personnelle" d'un médecin, ancien étudiant de la faculté de ... la 2/ Gomme syphilitique = nécrose réversible 5- RÉACTION

INFLAMMATOIRE A . Siège: ubiquitaire, mais surtout les artères coronaires, cérébrales et des membres inférieurs □ Facteurs favorisants: lésion pariétale.

La pseudosclérose latérale amyotrophique d'origine syphilitique 21. XI. Les ... Ces lésions vasculaires peuvent siéger sur toutes les artères cérébrales, mais.

réprimandes, mais surtout les encouragements dont j'avais besoin quand me guettaient le ...

Nous sommes très honorés que vous ayez accepté d'apporter votre contribution à la ... cérébral ainsi que les troubles vasculaires responsables des lésions . Chacune de ces artères a un territoire profond et un territoire cortical.

Les lésions d'accompagnement consistent en thromboses des troncs .. On notait une légère élévation de l'index de résistance d'une des deux artères utérines à 0 .. Click here to see the Library]. spirochétose non syphilitique [14Abramowsky C ... Dans ce dernier cas, il semble que les lésions cérébrales puissent résulter.

Angiographie d'un anévrysme sur une artère cérébrale. Spécialité · Chirurgie vasculaire · Voir . Les anévrysmes sont particulièrement fréquents au niveau des artères cérébrales, où leur rupture . L'anévrysme artériel hépatique est une lésion vasculaire circonscrite, se développant sur le trajet de l'artère hépatique, par.

Le LES s'associe présence d'anticorps anti-phospholipides. parfois au syndrome . Le LES complique l Les lésions dermatologiques de lupus aigu (60 %) ont une 40 .. les infarctus cérébraux ; dans les atteintes vont à une protéinurie modérée. . En revanche, la contribution d'une angéite à la genèse globine traduit une.

d'hémobiologie pour sa contribution dans la réalisation de cette thèse, dans .. En 1600 Thomas Willis décrit les artères cérébrales et leurs collatérales, et .. La gravité des lésions cérébrales déterminées par l'occlusion d'une artère ... Sérologie VIH et syphilitique : après un interrogatoire sur l'exposition aux risques et.

Les neuropathies diabétiques représentent actuellement la cause de neuropathie la plus fréquente . ÉIeCtr°Phys°|og'e _ 6 Dès la fin du XIXE siècle, grâce aux contributions successives de ... dans l'ensemble, les lésions sont sévères et les séquelles motrices ... observé dans le signe d'Argyll Robertson syphilitique.

16 juin 2011 . le matériel histologique de son cortex cérébral. ... ASSOCIATION DE TABÈS ET DE LÉSIONS SYPHILITIQUES ; SUIVI DE DU TRAITEMENT . SUR UN CAS D'HÉMISPASME CONTRIBUTION À L'ÉTUDE DE LA PATHOGÉNIE DU TOR- .. CŒUR ET DES ARTÈRES, LA TUMÉFACTION DE LA GLANDE.

La biopsie cérébrale : qui, quand et où biopsier ? une décision parfois difficile . Discussion : quelle attitude quand les données cliniques, radiologiques, ... Encéphalomyélite aigue disséminée : rémission neurologique, contribution .. Diabète insipide par lésion des noyaux supra-optiques comme première manifestation.

Les accidents vasculaires cérébraux (AVC) sont dus à l'occlusion ou à la rupture d'un ... Par ailleurs, un cas d'atteinte bilatérale de l'artère cérébrale moyenne a été noté, de . enregistrés sur trois tracés à type d'ischémie-lésion. .. Tous les patients ont bénéficié d'une sérologie syphilitique (VDRL- .. Contribution of.

Etude de la base du crâne dans la maladie de Paget (André Léri, 5pl.); . Anévrysme volumineux d'une branche de l'artère cérébrale moyenne ou . Syndrome d'hémi-queue de cheval pzt méningo-radiculite syphilitique (Laignel-Lavastine, 3pl.); . Sommaire: Lésions épendymaires et sous-épendymaires dans la sclérose en.

d'accident vasculaire cérébral et l'atteinte des artères des membres inférieurs est à risque .. coronaire et coronarite syphilitique. ... Ainsi, selon la théorie de la réponse à la lésion de Russel Ross, les atteintes .. contributions to atherosclerosis progression, such as monocytes, CD8+ T lymphocytes and NK cells 27. In.

Accidents vasculaires cérébraux associés au VIH: A propos de cas colligés à la clinique neurologique .. se terminant par les deux artères cérébrales postérieures. .. Les lésions siègent au niveau des noyaux gris centraux, du thalamus, du ... Une sérologie syphilitique négative Les sérologies Hépatite B et C négatives.

L'Introduction à l'étude de la Médecine expérimentale» était parue en 1865. ..

séduisante conception des localisations cérébrales ne tenait pas suffisamment compte ... abolis dans les lésions médullaires de la région lombo-sacrée, le ta- . La contribution ... syphilitique (vide supra); réaction du benjoin colloïdal provoquée.

Les anastomoses entre les artères carotide interne et . Les dissections des artères cérébrales 27. 5.4.2.4. .. d'apporter notre contribution à la prise en charge des AVCI constitués au ...

L'examen microscopique montre des lésions ischémiques des .. La sérologie syphilitique obtenue dans 15 cas est revenue négative.

Contribution à l'étude des facteurs organiques dans les maladies mentales. ... très divers : épilepsie, tumeurs cérébrales, hypertension artérielle, obsessions, ... malariathérapie chez les syphilitiques et plus spécialement dans les lésions du.

13 janv. 2008 . Je remercie tous les auteurs pour leur contribution originale et efficace, en espérant que leurs exemples cliniques .. une thrombose veineuse cérébrale, passée inaperçue : Vrai ... de l'artère carotide interne et de l'artère ophtalmique. Elle . une pupille dénervée par lésion du neurone parasymphatique.

21 juin 2016 . Je ne trahirai pas les secrets qui me seront confiés. Je maintiendrai par tous les

moyens en mon pouvoir l'honneur et les nobles traditions de .. ischémiques, 2 thrombophlébites cérébrales, 2 sclérose combinée de la moelle, 2 SEP, 1 ... Vascularite nécrosante des artères de moyen et petit calibre sans.

Les infarctus lacunaires, de petite taille par définition, sont localisés dans des régions . syphilitiques par Babinski et Jumentié (1910), puis par Marie et Foix (1913a, . IRM, les facteurs de risques d'accident vasculaire cérébral (AVC) et les signes . Dans 2 cas l'IRM ne trouva pas de lésion, dans 9 cas il y avait des infarctus.

10 nov. 2000 . sont d'une contribution es- sentielle pour le . les lésions congénitales sont constatées dans la petite enfance et non évolutives par la suite. Il en résulte que .. mique dans le territoire de l'artère cérébrale antérieure). .. après une affection syphilitique non ou insuffisamment traitée... • rechercher des.

REVUE DE MÉDECINE GÉNÉRALE FONDÉE SUR LES PREUVES. N°46 - Février 2009 ... Une contribution aux maladies orphelines avec la maladie périodique. Vous trouverez, pour .. Vincent, un chancre syphilitique, un aspect ... tic précoce de lésion néoplasique. Les glandes ... cérébral chez un patient présen- tant une.

ces lésions inflammatoires chroniques du placenta et l'étude immuno-histochimique évoquent un .. l'index de résistance d'une des deux artères utérines .. lovirus [13]. spirochétose non syphilitique [14]. .. les lésions cérébrales puissent résulter non seule- ... Antonaki V, Davaris P. The contribution of pathological exa-

Nous examinerons ensuite quelles sont les lésions de l'aorte et le processus . Le rôle de; la syphilis a d'abord été découvert dans les ar- tériopathies cérébrales. . dette première période d'étude des lésions syphilitiques des artères s'étend.

Les lésions sont sévères et avancées sous forme de cardiomyopathies dilatées. . Nous rapportons ici un cas d'insuffisance aortique syphilitique chez un patient de 70 ... Hydatidose cérébrale multiple d'origine cardiaque: à propos d'un cas .. La dernière contribution de cette these porte sur la mise au point de méthodes.

qu'ont débuté les travaux qui ont conduit à la Dixième Révision de la CIM. . S'ajoutant aux contributions techniques de nombreux experts ou groupes de .. Autres troubles mentaux dus à une lésion cérébrale et un dysfonctionnement ... Atteintes des artères, artérioles et capillaires au cours de maladies classées ailleurs.

9 juil. 2007 . diagnostic de démence et les seconds critères permettent de poser le .. Dans la maladie d'Alzheimer, les premières lésions cérébrales sont présen- ... La sérologie syphilitique, VIH et le dosage de la vitamine B12 et des fola- ... Il faut aussi tenir compte de la contribution diagnostique, encore en cours.

Les lésions de l'arbre vasculaire cérébral peuvent avoir plusieurs conséquences . entraîner des embolies dans les artères en aval; ce mécanisme paraît rendre compte de la majorité .. syphilitique qui se développe sur un mode subaigu à la période secondaire, .. une contribution décisive, en particulier l'IRM cervicale.

Sa contribution très large à cette science peut s'apprécier au travers de ses . Théophile Alajouanine fait ses études secondaires au collège des Maristes de . travaux sur les troubles psychiatriques secondaires aux lésions du cortex cérébral et ... caractéristiques essentielles de cette atteinte des petites artères cérébrales.

base de l'encéphale, nerfs, artères, etc., sont symétriques. La . en arrière sur le cervelet et les pédoncules cérébraux, .. cifique, mais parce que les lésions vasculaires syphilitiques .. Contribution à l'étude du trajet de quelques cordons.

3 mars 2013 . Aucun rapport, mais malheureusement les questionnaires de la « une » du ... n'ont pas une grande affinité, à ma connaissance, pour les artères cérébrales. .. contribution à l'histoire de l'humanité a tendance à entraîner les auteurs ... lui, et vraiment syphilitique –

comme décrit plus haut (AVC, aphasie).

Kao dikike' yu'?: Un livre d'images pour les enfants (Edition bilingue . Contribution à l'étude des lésions syphilitiques des artères cérébrales · Les dragons de.

Les dysphonies dysfonctionnelles avec lésion des cordes vocales . Je félicite les auteurs et remercie le CCA de leur contribution. .. 7. artère sous-clavière. 2. ... Laryngite aphteuse La laryngite aphteuse : Affection bénigne. syphilitique. ... secondaires à une hémorragie cérébrale. qui peut confirmer l'atrophie de la corde.

intitulée « Les Cas Historiques », qui rend compte de la contribution efficace du ... (non-rapportée ici), a eu dans sa jeunesse un chancre syphilitique dûment . L'autopsie confirme l'origine vasculaire des lésions cérébrales mais elle.

24 sept. 2015 . Taux de tétanos pour les blessures de guerre durant le 19^{ème} siècle ... tandis que celui qui apparaît à la suite des lésions traumatiques est plus commun ... Dans, « Modern medicine, its theory and practice, in original contributions by ... syphilitique : toutes les artères cérébrales peuvent être concernées.

18 févr. 2012 . o 339 syphilitiques et 201 contrôles (indigents de couleur). o Pas informés de l'étude. o Dénonciation par le New York Times. Développement.

Contribution à l'étude des psychoses syphilitiques, psychose hallucinatoire chronique et syphilis. . Le ramollissement cérébral COPY SIGNED TO AUGUSTE TOURNAY . Disorders of symbolic thinking due to local lesions of the brain COPY SIGNED .. Plaies des artères, fractures dans la continuité et la cont.

Contributions à la chirurgie. . Édition originale de l'un des ouvrages les plus rares de l'auteur. .. Andral cherche à relier les lésions anatomiques aux signes cliniques, en se basant sur de très nombreuses .. et de la muqueuse nasale, ainsi que de la cachexie syphilitique décrite sous le nom de phthisie vénérienne.

Les lésions à ce niveau résultent d'une réaction croisée avec expression locale d'un . le placenta au cours de la grossesse, d'où la possible contribution au tableau clinique. .. gravité des atteintes viscérales (cérébrales, digestives) .. anticorps responsables de la positivité dissociée de la sérologie syphilitique (VDRL.

21 mars 2016 . Certaines lésions cérébrales très graves provoquent une . Arbre mort : aspect des artères dans l'hydronéphrose. .. Collier de Vénus : leucomélanodermie syphilitique, siégeant sur les faces latérales du cou, séquelle dépigmentée de la roséole syphilitique. ... Une contribution ou une proposition.

Titre : Contribution à l'étude du paludisme dans ses rapports avec .. tutionnel syphilitique ou scrofuleux, et que le traitement de .. dans la perception des rapports entre les lésions chirurgicales .. Les principales artères sont liées, mais on eut beaucoup . cérébrale à l'âge de 58 ans, l'autre à la suite d'une affection.

recte risque de provoquer des lésions de la peau sai- ne. L'Acétocaustine permet . ponner que les verrues et jamais la peau environnan- te. Si malgré tout la.

Une étude descriptive rétrospective de 2005 à 2011, Infection invasive à ... Il s'agit de la rupture d'un pseudo-anévrisme de l'artère hépatique gauche développé au . étude rétrospective - facteurs de risques - incidence - épidémiologie - lésion .. Contribution à la connaissance de la toxicité du Kava, GAMMA GLUTARYL.

Contributions à la chirurgie. . Édition originale de l'un des ouvrages les plus rares de l'auteur. .. Andral cherche à relier les lésions anatomiques aux signes cliniques, en se basant sur de très nombreuses .. et de la muqueuse nasale, ainsi que de la cachexie syphilitique décrite sous le nom de phthisie vénérienne.

Delavelle pour leur contribution imagée, . Les vascularites du système nerveux central (SNC) constituent un groupe de pathologies hétérogènes dont le point commun est l'existence d'une

lésion inflammatoire destructrice de ... artères cérébrales moyenne et antérieure est plutôt indicative d'une angéite liée au virus.

Les potentiels évoqués auditifs (P.E.A) ont décelé un cas de neurinome de . Tous nos patients ont bénéficié des potentiels évoqués auditifs du tronc cérébral, .. de l'artère cérébelleuse antéro-inférieure et aider à poser l'indication d'une . SB a pour but essentiel de restituer l'audition et d'éviter l'aggravation des lésions.

de l'artère stylo-mastoiïdienne qui irrigue la portion verticale du nerf. Et le rôle .. que dans les lésions qui frappent le nerf facial dans son trajet intrapé- treux entre le .. La méningite syphilitique, les anévrismes du tronc basilaire, . Une tumeur sus-tentorielle peut, en refoulant le tronc cérébral le long de son axe vers le.

Le chirurgien ouvrit alors la tunique vaginale et découvrit une grosse artère qui donnait ... Telles ne sont pas les lésions qui ont été constatées dans les autopsies ou plutôt ... On pourra donc mettre à contribution ce procédé toutes les fois qu'on le .. et lapérine'vrite optique, et leurs rapports avec les affections cérébrales.

2 févr. 2017 . Mots-clés : Rickettsiose, infarctus cérébral, IRM cérébrale . Les sérologies virales (hépatites B et C, VIH) et syphilitique étaient négatives. . Le diagnostic de rickettsiose de type conorii a été retenu sur l'aspect des lésions dermatologiques et la positivité des sérologies par . Contributions des auteurs.

cérébral; de Baillarger, de Bayle, de Calmeil, de Foville, etc., sur les lésions anatomiques de la paralysie .. primant une artère, n'a besoin que d'être notée en passant, puisque nous en ... CL. - 27. — Aitérîte syphilitique passée à l'état fibreux (préparation du Dr Arthaud). ... Eornil et Ranvier, Contribution à l'histologie.

Nancy ne disposait que d'un seul hôpital dont les locaux vétustés et exigus .. (1866), contribution à l'étude des embolies capillaires de l'artère pulmonaire à la suite . Michel était chargé de la clinique des maladies syphilitiques et cutanées, .. Enfin, un important mémoire sur les lésions traumatiques du rachis, présenté.

faculté de Médecine de Bordeaux en 1939 (thèse : Les artères polaires . Médecine de Montpellier en 1938 (thèse : Les lésions vasculo-cérébrales de la .. de la faculté de Médecine de Paris en 1924 (thèse : La spondylite syphilitique). Il est.

A toutes les personnes qui ont apporté leur contribution directe ou indirecte à la réalisation de .. II-2 Physiopathologie des lésions. ... l'hypothèse infectieuse et en particulier syphilitique n'était pas encore .. croissance cérébrale de l'enfant.

29 juil. 2008 . Parmi les lésions viscérales de cette diathèse, les altérations nerveuses . syphilitiques comparées à la fréquence des accidents cérébraux spécifiques. .. dorsale, les artères sont atteintes de périartérite et d'endartérite.

Title: le GUIDE pour réussir les ECN 2011, Author: Groupe De Boeck, Name: le . critique d'article ; • Guillaume VOGIN pour sa contribution à la méthodologie. 1 ... encéphalopathie hépatique, Korsakoff, Gayet-Wernicke, atrophie cérébrale, .. lésions ligamentaires du genou et de la cheville, patho lithiasique, migraine,.

une incidence qui double tous les cinq ans à partir de. 60 ans. Elle touche 4 millions .. La démence apparaît plus tôt lorsque des lésions vasculaires sont . hippocampiques par l'imagerie cérébrale. .. La sérologie syphilitique, la sérologie HIV, le dosage .. Dementia : predictors of diagnostic accuracy and the contribution.

RECUEIL DE MEDECINE VETERINAIRE - TOME XCVIII - Les transfusions .. d la tuberculose bovin - contribution à l'étude de l'air atmosphérique - hygiène des .. Il fut le premier à reconnaître le ramollissement cérébral comme une lésion . ampliatiions et anévrismes du coeur - Inflammation des artères, de la crosse de.

Les dysphonies dysfonctionnelles sans lésion des cordes vocales. Les dysphonies . Je félicite

les auteurs et remercie le CCA de leur contribution. .. 6. et 7. artères .. Tuberculeuse, syphilitique. ... secondaires à une hémorragie cérébrale.

Les dissections des artères cervicales représentent à elles seules .. lésion d'une artère cervicale, notamment chez le sujet jeune une dissection. .. Contribution of atrial fibrillation to incidence and outcome of ischemic stroke: results .. l'hémoglobine glyquée chez les patients diabétiques, sérologie VIH et syphilitiques.

gré une diffusion extraordinaire des lésions, a tout de même, au hasard des cas . tiques, les aspects de l'attitude et de la démarche quasi—impossibles à décrire, que .. C'est entre une méningo—encéphalite syphilitique et try—panosique que le . ce cérébrale, sauf quelques rares infiltrations qui y pénètrent venant de la.

lésions de l'oreille et les troubles coule-moteurs; Delage, après avoir expéri- menté sur les . Les artères médiums ou artères des noyaux de Duret, artères.

La Faculté de Médecine de Montpellier déclare que les opinions émises dans les ... Plus profondément, on ^trouve des vaisseaux, artères et veines à parois .. nés de parents syphilitiques, quitte à nous demander ultérieure- ment si les lésions .. Cette néoformation ditluse pénètre dans la substance cérébrale surtout en.

Les grands dictionnaires de la maison: les Médecines Naturelles: Acupuncture . Contribution à l'étude des lésions syphilitiques des artères cérébrales.

31 mai 2017 . Les cavités alvéolaires sont très irrégulières avec des zones . n'aurait pas succombé à un accident vasculaire cérébral (AVC). . Comme l'un de mes patrons, à Montréal, avait l'habitude de dire: «Un syphilitique peut avoir un cor aux pieds». . La grande majorité présentaient des lésions athéromateuses.

[Edition de 1875] de Rabot, François (Dr), commander et acheter le livre Contribution à l'étude des lésions syphilitiques des artères cérébrales / par François.

23 mars 2014 . En 1897, Raymond préside sa thèse « Contribution à l'étude anatomique et . d'origine syphilitique, mais innove véritablement, « en nous basant sur des faits . rupture d'anévrysme d'une artère cérébrale, à 38 ans, alors qu'il se présentait au . Gombault A, Philippe Cl. Contribution à l'étude des lésions.

Leçons sur les localisations dans les maladies du cerveau .. dans le cerveau et la rate ; lésions dysentériques de la muqueuse de l'intestin grêle et du colon. ... rapide à la suite de l'obturation de l'artère pulmonaire par des caillots sanguins, dans les cas ... Contribution à l'étude des altérations anatomiques de la goutte,.

syphilis, cytomégalovirus, spirochétose non syphilitique (9). Dans les . pertension artérielle gravidique, où les lésions prédominent . une augmentation de la PCO2 ($p < 0,05$) dans l'artère ombi- ... Placental lesions associated with cerebral . ris P. The contribution of pathological examination of the placenta in the investi-

l'étude des lésions macroscopiques du poumon et du cœur reste la figure .. forme cérébrale avait échappé aux médecins de La. Salpêtrière. ... des lésions de probables méningites syphilitiques et tuberculeuses . Contribution à l'étude la pachyméningite cervi- . 1866 sur « L'altération des petites artères de l'en- céphale.

thrombose des artères des troncs villositaire, endovascularite hémorragique. .. lésions placentaires (villite, intervillite ou lésions mixtes) de même que les ... Il démontre, dans son étude comparative, une large contribution de l'analyse . un retard de croissance, des anses hyperéchogènes ou des calcifications cérébrales,.

Cas n° 8 : Lésions syphilitiques atypiques . Dre Provencher nous indique les étapes primordiales d'une consultation efficace portant sur l'arrêt .. La contribution de la glycémie post-prandiale . à récidiver plus précocement et plus fréquemment que les accidents vasculaires cérébraux ischémiques d'autres causes.

