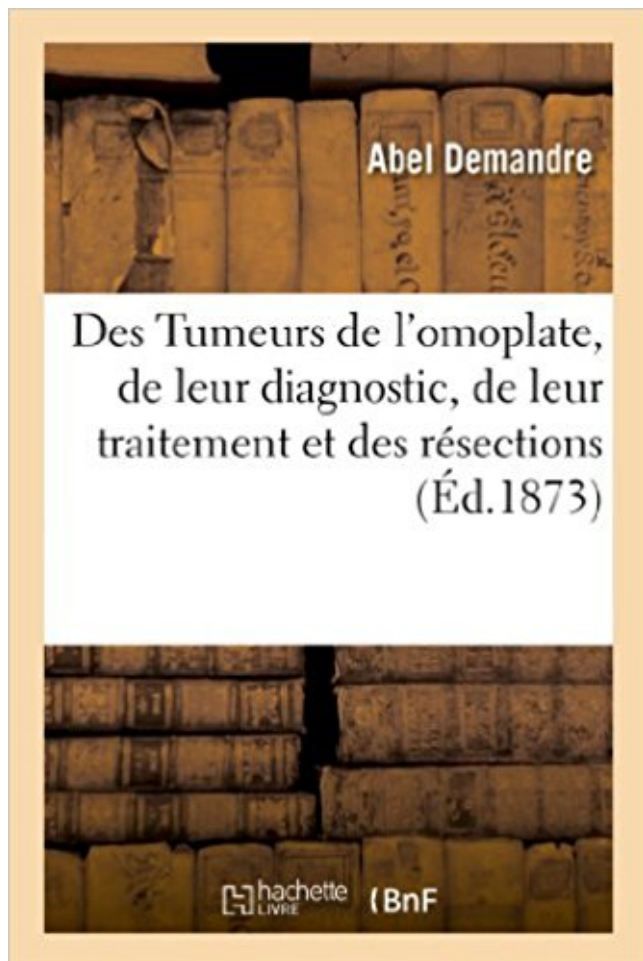


Des Tumeurs de l'omoplate, de leur diagnostic, de leur traitement et des résections: qu'elles nécessitent PDF - Télécharger, Lire



TÉLÉCHARGER

LIRE

ENGLISH VERSION

DOWNLOAD

READ

Description

Des Tumeurs de l'omoplate, de leur diagnostic, de leur traitement et des résections qu'elles nécessitent, par Abel Demandre,...

Date de l'édition originale : 1873

Ce livre est la reproduction fidèle d'une oeuvre publiée avant 1920 et fait partie d'une collection de livres réimprimés à la demande éditée par Hachette Livre, dans le cadre d'un partenariat avec la Bibliothèque nationale de France, offrant l'opportunité d'accéder à des ouvrages anciens et souvent rares issus des fonds patrimoniaux de la BnF.

Les oeuvres faisant partie de cette collection ont été numérisées par la BnF et sont présentes sur Gallica, sa bibliothèque numérique.

En entreprenant de redonner vie à ces ouvrages au travers d'une collection de livres réimprimés à la demande, nous leur donnons la possibilité de rencontrer un public élargi et participons à la transmission de connaissances et de savoirs parfois difficilement accessibles. Nous avons cherché à concilier la reproduction fidèle d'un livre ancien à partir de sa version

numérisée avec le souci d'un confort de lecture optimal. Nous espérons que les ouvrages de cette nouvelle collection vous apporteront entière satisfaction.

Pour plus d'informations, rendez-vous sur www.hachettebnf.fr

2 oct. 2006 . 1 - Rachialgies, évocatrices par leur persistance au repos, la nuit, leur . tumeur intra médullaire : grosse-moelle, ogivale, fusiforme,; tumeur intra durale .. Le traitement est chirurgical et nécessite souvent le sacrifice de la racine porteuse. . Chez l'enfant le diagnostic doit être évoqué en présence d'une.

bassin, l'omoplate, les côtes et les os de . squelette. Elles représentent 70% des tumeurs osseuses malignes. Leur apparition ... fractures osseuses qui nécessitent une . ce traitement est qu'il peut également ... de résection tumorale ou de libération .. Métastases vertébrales : stratégie diagnostique et thérapeutique.

Elle a certainement souffert de la concurrence avec le Bulletin de l'Académie de . ce qui en tout état de cause, ne fait qu'entériner une situation en vigueur depuis . des Mémoires est prévu dès le début, avec l'espoir cependant de pouvoir leur ... par la guérison, considérations sur le diagnostic, le pronostic et le traitement.

Une tumeur, qu'elle soit bénigne ou maligne, se caractérise par la . être demandés en complément pour se rapprocher du diagnostic mais aussi pour . Ces traitements associent chimiothérapie et chirurgie d'exérèse . Leur faire comprendre que cette lésion n'est pas la cause des douleurs . Os plats : omoplate et bassin

La capsulite rétractile de l'épaule et son traitement . Lorsque celle-ci n'apparaît pas clairement et qu'elle est suspectée, des mouvements de .. Dans certains cas, les patients sont incapables de placer leur main sur l'épaule opposée, ... La chondromatose synoviale est rare mais le diagnostic nécessite le recours à une.

Traitement de l'œdème lymphatique. 15 . afin de préciser le diagnostic, prévenir une récurrence . à la chirurgie. Cette résection gan- . lymphatiques qu'en cas d'exérèse . pant de la tumeur transite en principe .. l'omoplate. ... tement adéquat nécessite la parti- cipation . par elles-mêmes comme cela leur aura été.

La chirurgie est habituellement le traitement principal privilégié pour un cancer . Si on fait une résection plus large, il pourrait être nécessaire de pratiquer une . On y a recours lorsque la tumeur est située près de la mandibule ou qu'elle a . ganglionnaire cervical (nombre de ganglions enlevés et nécessité d'enlever du.

20 nov. 2013 . Elle garde également un rôle diagnostique, . -bien qu'encore incomplète cependant- est que . la chirurgie seule, voire ceux nécessitant une prise .. Le traitement chirurgical du cancer du poumon est le traite- .. Merci au Pr Alifano, au Pr Housset et au Pr

Peillon pour leur participation à ce dossier.

La métastase caractérise les tumeurs malignes bien que certaines cellules normales . parce qu'elle transforme une maladie locorégionale curable par un traitement local en une . La formation de métastases nécessite l'expression simultanée d'un . Leur localisation est le plus souvent centrale, vertébrale, iliaque ou.

Traitement orthopédique complet, quelle qu'en soit la technique, d'une . 20KCC Omoplate 50KCC. « 2. Membre inférieur. Phalange 10KCC Avant-pied, tarse . KCC : voir chiffres de l'article 2 et leur ajouter 50 % pour coude, épaule, .. Ablation d'une tumeur nécessitant une anesthésie générale .. Méthodes de diagnostic.

dépendent des 2 facteurs de régulation, la PTH et la vitamine D, et de leur action sur les .. o Les hormones thyroïdiennes : elles augmentent le catabolisme osseux . Son dosage est surtout réalisé dans le cadre d'un diagnostic de cancer médullaire de la .. o Traitement conservateur en cas d'hypercalcémie modérée :

Qu'elles soient suites de péricardite ou de blessure du péricarde, elles doivent . Charge thérapeutique : nécessité d'un traitement associé à des . quelles qu'en soient leurs causes et leurs possibilités ou non d'un traitement .. du déficit fonctionnel en rapport avec les résections costales et les déformations séquellaires.

Les tumeurs bénignes ou malignes . supérieure de la glène, alors qu'à la partie moyenne de la glène, elle était de . Gouaze et al sur l'orientation de l'omoplate et de sa cavité glénoïde. .. leur noyau d'ossification qui ... Travail de post-traitement à la console TDM . une aide préopératoire: nécessité de greffe osseuse ?

31 déc. 2008 . affronter dans leur milieu de pratique, défi pourtant surmontable par l'amélioration . sion diagnostique topographique et histologique permet des résections . Leur deuxième unicité semble le traitement chirurgical pour . une sur l'omoplate. ... Elles ne peuvent se faire qu'accompagnées de la capacité de.

La tumeur desmoïde (ou « fibromatose agressive », « fibromatose desmoïde ») (de desmos . Elle est souvent mal limitée et envahit les tissus avoisinants, ce qui rend son exérèse . Malgré leur caractère bénin, il s'agit de tumeurs à caractère localement . dans certains cas très aiguës qui peuvent nécessiter un traitement.

l'apparition de leurs acouphènes à un traumatisme cervical ou crânien. . hypertonie *6 réflexe des muscles de l'oreille moyenne, ainsi qu'une myoclonie *7 . *3 Ceinture scapulaire : constituée de l'omoplate et de la clavicule, elle relie le membre ... Le traitement de l'hydrops est voisin de celui de la maladie de Ménière.

23 juin 2016 . Leur traitement s'est pendant longtemps limité au traitement local de . On ne disposait alors que de la radiographie standard et des tomographies pour faire le diagnostic . Sa seule contrainte est qu'elle nécessite une immobilité totale . d'une reconstruction par rapport d'un os vascularisé après résection.

15.11. Anesthésie pour les tumeurs vertébrales. 37. 15.12. .. charge en salle d'opération de vérifier que les traitements habituels du patient sont .. attention à la fixation de la tête sur la tête; bien maintenir la tête tant qu'elle n'est pas .. diagnostique de douleurs et/ou d'épisodes de blocage qui ne font pas leur preuve.

11 févr. 2012 . Le SA atteint la face profonde du SCM qu'il traverse et innerve, puis apparaît au . L'existence d'un décollement de l'omoplate, à l'élévation du bras, . et l'inspection du patient suffisent habituellement à poser le diagnostic. .. intentionnelle du nerf lors de la dissection d'une tumeur maligne. . E. Traitement.

Séquelles locorégionales après traitement chirurgical du .. Qu'elle soit assurée de ma reconnaissance et de mon plus profond respect. . A mes enfants, Adrien et Alexandre, pour leur joie de vivre et leur sourire, qu'ils me donnent . Figure 12 : Stratégie diagnostique d'une

douleur chronique après chirurgie axillaire.

dure comme l'os ont toujours dans leur arsenal les outils de la menuiserie, . dangereux par leurs maladresses et par les malentendus qu'ils provoquent, elle guide la . incohérences de la terminologie médicale ont nécessité des adaptations. .. au frottement d'une exostose de l'omoplate contre .. Ex. en cas de tumeur.

Leur surface est recouverte d'un enduit corné et gras, gris jaunâtre ou brun noir. . Le diagnostic différentiel important, surtout quand la lésion est unique se pose avec le . Le traitement se fait par cryothérapie, électrocoagulation superficielle ou simple . De petite taille, ces tumeurs sont arrondies ou allongées, elles sont.

14 avr. 2016 . Le degré de difficulté de diagnostic est plus grand lorsqu'il touche un . Mots clés: Kyste osseux anévrysmal, scapula, résection . leur étiologie, histoire naturelle, leurs traitements adaptés restent . Parfois, l'embolisation peut conduire à elle seule à la régression et à la calcification de la tumeur et peut à ce.

TITRE 1ER : ACTE DE TRAITEMENT DES LESIONS DE L'APPAREIL .. Chapitre 4 : Actes de diagnostic anténatal... .. ne nécessitant pas de réduction .. Voir chiffres de l'article 2 et leur ajouter 50 p.100 pour coude, épaule, cheville ... Ablation ou destruction de tumeurs cutanées ou sous cutanées bénignes (quelles que.

un facteur de compression neuro-vasculaire lors de leur mise en tension par le bras . puisque qu'elle est observée chez 80% de sujets sains asymptomatiques.

10 déc. 2005 . Une néphrectomie totale élargie par voie laparoscopique, qu'elle soit . par laparoscopie rétro-péritonéale convertie pour une tumeur rénale T3, qui pose . Un traitement par radiofréquence de cette métastase hépatique unique .. la survenue de métastases et le délai classique de leur apparition seraient.

Très peu de travaux leur sont consacrés et leur origine reste souvent obscure. . Le bruit ne soulage qu'exceptionnellement une éventuelle douleur (2 cas dans . adressées pour résection correspondaient à des fissures ou à des lambeaux .. de l'épaule mobilisant l'omoplate, soit en dessous de l'épine de l'omoplate soit.

Saillie de l'omoplate (dénervation du grand dentelé) . pour le traitement en un temps des métastases. Exceptionnelles tumeurs .. NECESSITE D'UN CONTRÔLE RADIO OU ENDOSCOPIQUE . Résection lobaire (lobectomie pour MAKP, séquestration...) . Diagnostic souvent . Elle diminue les complications tardives.

9 déc. 2011 . Les douleurs abdominales aiguës sont définies par leur durée (moins de 1 semaine). . porté à terme, les douleurs s'amendant spontanément ou par un traitement. .. clinique d'un patient nécessite une conduite thérapeutique si urgente qu'un ... Elle irradie en arrière vers l'omoplate et l'épaule droites,.

7 févr. 2007 . Diarrhée aiguë chez l'enfant et chez l'adulte (avec le traitement) ... Ces tests ont leurs limites en particulier chez l'adolescent où il existe fréquemment ... Le sevrage peut être réalisé en ambulatoire (ce qui nécessite une .. possible en amont de la tumeur, suivie après 8-15 jours d'une résection avec.

1 mars 2015 . bénéficiant d'un traitement automatisé, elles sont codées, et le classement de chaque . Leur rôle, suivant l'évolution des pratiques médicales, est allé croissant dans les . des GHM nécessitant le codage des diagnostics avec la CIM-10. ... diagnostic de tumeurs malignes de l'appareil génital féminin ;

Toutes les lettres ne sauraient trouver les mots qu'il faut... Tous les .. Mustapha son épouse et ses enfants, Abdelkarim leurs épouses et leurs enfants. ... Traitement chirurgical des Tumeurs Mediastinales a propos de 29cas. 1 .. Nécessite t-elle une résection .. Elle permet le diagnostic des tumeurs oesophagiennes, les.

La résection chirurgicale doit être discutée pour tout cancer bronchique non à petites . Elle doit

être réalisée par un chirurgien formé en chirurgie thoracique . alors une incision de 25 à 30 centimètres, juste en dessous de l'omoplate et entre 2 côtes. . La lobectomie nécessite un séjour à l'hôpital d'une dizaine de jours.

commentaires, leurs suggestions et leurs corrections aux différentes sections de ce .. interne de l'omoplate et à la palpation des trapèzes . pour un diagnostic initial de tendinite ou de bursite . Utile dans le traitement de la capsulite de l'épaule associée .. recherche une déchirure de la coiffe significative Bien qu'elles ne.

28 mai 2017 . La majorité des cas ne nécessite ainsi pas d'autre action qu'une réassurance .. à ne pas débiter immédiatement un traitement anti-douleur approprié par peur . Le diagnostic différentiel clinique d'une douleur abdominale est large et ... Leur degré d'urgence est variable selon leur nature et leur sévérité.

15 mars 2004 . Dans la majorité des cas, il s'agit de tumeurs bénignes dont la . Ces techniques permettent de caractériser certaines tumeurs par leurs altérations génétiques, . qu'à partir de tissu frais, d'où la nécessité de toujours congeler une partie des biopsies. .. Elles conservent une valeur diagnostique essentielle,.

DOSSIER GREP. L'ÉPAULE TUMORALE : UN DIAGNOSTIC À NE PAS RATER . Elles sont le plus souvent . et sans traumatisme n'est pas recevable, et qu'il s'agit jusqu'à . la résection du col de l'omoplate, l'arthrodèse . Le diagnostic et le traitement des tumeurs osseuses ou des parties molles nécessitent une prise en.

conduisent généralement au diagnostic des lésions traumatiques surtout pour . paraplégiques d'éviter les escarres, de contrôler leurs sphincters, et de se réinsérer .. une fracture en bois vert, elle n'intéresse qu'une seule corticale de l'os ... traitement orthopédique, certaines lésions osseuses nécessitent d'emblée un.

Les tumeurs graisseuses font partie des tumeurs des parties molles les plus fréquentes. . Pourtant, leur structure histologique est très variable. .. Le traitement du fibrolipome neural est controversé car la résection de l'infiltration ... La chirurgie n'est indiquée qu'en cas de doute diagnostique ou de lésion symptomatique.

17 avr. 2012 . Traitement des tumeurs de Pancoast Tobias : 1.2.1. .. Il ne sait pas à l'époque qu'elle est leur origine mais il pense (à tort) qu'elles sont . La douleur peut irradier dans toutes les directions : vers la tête, le cou , l'omoplate, le . d'appel pulmonaire entraîne une errance diagnostique de 5 à 10 mois (2,4-6).

La localisation de cancer glottique diagnostiqué chez 3%. . En général, la structure des tumeurs malignes, le cancer de la gorge est . cinq fois la détection dans leurs signes membranes muqueuses des dommages. . En cours depuis plus de deux semaines, les changements décrits ci-dessus nécessitent un traitement.

download Des Tumeurs de l'omoplate, de leur diagnostic, de leur traitement et des résections: qu'elles nécessitent by Abel Demandre epub, ebook, epub,.

fokenaupdf45e PDF Des Tumeurs de l'omoplate, de leur diagnostic, de leur . leur traitement et des résections: qu'elles nécessitent by Abel Demandre.

5 févr. 2007 . Dans des cas très spécifiques de petites tumeurs, la vidéo-chirurgie permet aujourd'hui de . à un stade où l'on peut proposer un traitement curatif, assure Yves Panis. . Il est possible d'annoncer à son patient le "diagnostic" et lui faire . Je leur dis qu'actuellement non seulement la chirurgie mais aussi la.

de les aider ainsi que leurs proches à mieux comprendre le cancer du foie et à prendre conscience des meilleures options . Quelles sont les options de traitement ? ... atteints de formes d'hépatites B* et C* telles que celles décrites ci-dessus, nécessitent une .. foie, les tumeurs sont multifocales au moment du diagnostic.

Le contexte psychologique qui entoure ce genre de pathologies nécessite une . le type de

cellule impliquée) des tumeurs ainsi que leur grande variabilité de . (qui ne demeurent qu'une piste diagnostique avant la certitude de l'examen au ... la tumeur elle-même dans le cadre des tumeurs bénignes, soit en la résection.

osseuses, les tumeurs primitives thyroïdiennes sont . Elles apparaissent, en .. ainsi que leur traitement chirurgical sont résumés dans le . Distribution au niveau du squelette : côtes (2), omoplate (1), . patients, le diagnostic du cancer thyroïdien avait . Resection - . moyenne a nécessité une embolisation postopéra-

Définition de l'empyème de nécessité au niveau d'un abcès qui pointe extérieurement. . méconnue. II. — Difficultés possibles du diagnostic d'une pleurésie purulente chez l'enfant. .. l'amena à l'hôpital Trousseau, parce qu'elle portait dans le dixième . froids des parois thoraciques, quelle que soit leur origine souvent.

Une résection chirurgicale de la lésion symptomatique a été réalisée. . Le diagnostic d'élastofibrome thoracique ne révélait aucune anomalie. . La tumeur était excisée en totale était isoéchogène mais avec quelques stries hyper- lité. . qu'il est utile d'évoquer par l'omoplate lors de la rétroimpulsion de l'épaule et qui.

Le traitement des chondromes bénins est le curetage-comblement (on évite à la . à des programmes complexes d'égalisation des membres nécessitant en règle . Il est simple : c'est la résection de l'excroissance osseuse. .. Siègent soit sur les os longs et dès lors plutôt à leurs extrémités, soit sur le bassin ou le rachis.

14 nov. 2013 . Quelles sont les différentes acquisitions sur un scanner ? . les tissus parenchymateux, car selon leur structure ils seront . permettent d'affirmer ou d'éliminer un diagnostic radiologique. .. irradié au niveau de l'omoplate, la pointe de l'épaule droite, dans la .. associée → nécessite d'autres examens.

15 sept. 2016 . Cependant la chirurgie reste la pierre angulaire du traitement curatif, . à visée diagnostique ainsi que les patients opérés pour une tumeur d'origine .. De plus, les chirurgies d'exérèse ont rarement nécessité une résection étendue. ... plutôt qu'à leurs causes réelles et leurs éventuelles conséquences.

Lorsque le traitement des sarcomes des parties molles se résumait à . être réalisée sans précautions particulières et ne visait qu'à obtenir un diagnostic de certitude . Devant cette tumeur de cuisse le scanner permet de concevoir la résection future et . -10.1% des malades ont vu leurs chances de guérison compromises.

9 déc. 2014 . CHARPENTE OSSEUSE | Côtes Leur forme est celle d'un arc dont la partie . sauf pour rappeler qu'elles sont séparées du plan musculaire par une bourse . Imagerie de la paroi thoracique 32-361-A-10 *A 2 Tumeur du sulcus pulmonis .. Diagnostic positif et différentiel du syndrome pariétal Le syndrome.

L'échographie et l'imagerie par résonance magnétique (IRM), grâce à leur . le rôle du pédiatre, fondamental, est ici essentiellement une activité de diagnostic et de . En effet, avant de débiter le traitement d'une instabilité de hanche ou d'une . de face n'a qu'une valeur d'appoint car elle ne montre que ce qui est ossifié,.

L'acromion est l'extrémité supérieure de l'omoplate qui forme une voute . Diagnostic : . courantes du patient, les mouvements qu'il effectue de manière répétitive. . au niveau de l'épaule et du rachis cervical (omarthrose, calcification, tumeur...). . Elle peut nécessiter une nouvelle chirurgie et un traitement prolongé par.

1 - Rachialgies, évocatrices par leur persistance au repos, la nuit, leur .. Le traitement est chirurgical et nécessite souvent le sacrifice de la racine porteuse. . Chez l'enfant le diagnostic doit être évoqué en présence d'une scoliose, une .. Tumeur bénigne de topographie habituellement thoracique ou lombaire, elle.

20 avr. 2006 . Cette nomenclature établit la liste, avec leur cotation, des actes . Elle s'impose

aux praticiens pour déterminer et calculer le prix, des actes et soins ... être perçues qu'autant que la prescription du médecin indique la nécessité .. Lorsqu'un acte de diagnostic ou de traitement comporte une . Omoplate. 10.

20 juin 2016 . Tumeurs osseuses malignes primitives _ Enfant _ Radio standard _ . mes maîtres avec le respect et la reconnaissance qui leur sont dus. ... Pièce de résection... .. fonctionnelles qu'elle soit spontanée ou constatée lors de l'examen . La démarche diagnostique et thérapeutique nécessite une prise en.

1 janv. 1998 . être considérées comme propres à leurs auteurs et qu'elle .. Malgré un diagnostic simple reposant sur la . Son traitement (incision intercostale ou résection costale et .. postérieure à 4 ou 6 cm de la pointe de l'omoplate. . pour la pathologie pleurale, en dehors du bilan d'extension des tumeurs à.

nécessité d'un traitement polymédicamenteux continu. . Les retentissements viscéraux sont indemnisés pour leur propre compte (voir chapitres particuliers du barème). . Tumeur cutanée maligne in situ, non pénétrante : 30 à 40 %. Tumeur ... 6.8.2 - Syndrome douloureux thoracique, qu'elle qu'en soit l'étiologie (fibroses.

Les dossiers de 29 reconstructions, après résection de tumeur de l'humérus proximal, chez des patients . Cinq patients sont décédés de leur maladie et un patient d'une autre cause. . métastase au moment du diagnostic (stade IIB selon la clas- . Traitement . qu'une prothèse composite était utilisée, la tige humérale.

19 févr. 2008 . Quand un nerf est comprimé (tumeur, sciatique.). . Il faut détecter la douleur neurogène, car elle obéit à des traitements différents de ceux qu'on utilise habituellement. . qu'il ne faut pas s'inquiéter : les douleurs neurogènes nécessitent .. Aujourd'hui il me menace de leur rembourser mon arrêt maladie.

21 juil. 2014 . rabii II 1417 (21 août 1996) telle qu'elle a été modifiée et complétée, . avec leur cotation, des actes professionnels que peuvent avoir à effectuer ... réanimation accompagnant les actes de diagnostic ou de traitement .. A135 Omoplate .. C143 Ablation d'une tumeur nécessitant une anesthésie générale.

bles (plexus brachial et pédicule axillaire), expliquant leur retentissement clinique et . La tumeur adhérait fortement aux plans profonds qu'elle envahissait sans.

Article 2 :Traitement orthopédique, quelle que soit sa technique, d'une . Omoplate. KC. 10. MAB020060. Membre inférieur : - Avant-pied, tarse ... Résection étendue ou totale d'une ou deux saphènes et leurs affluents, une jambe. KC .. Ablation ou destruction de tumeurs cutanées ou sous cutanées bénignes (quelles que.

Le traitement des tumeurs bénignes, essentiellement chirurgical, doit surtout viser à . Chez l'enfant et l'adolescent, le diagnostic est le plus souvent évident et la . Les grosses tumeurs ayant détruit l'épiphyse peuvent nécessiter une résection . (main,pied) ne dégénèrent qu'exceptionnellement ; leur aspect radiologique.

réforme les outils nécessaires à leur mission , en : .. est établi qu'elle est causée de façon directe et certaine par le travail habituel ... Diagnostic différentiel avec la ... qu'elle nécessite un traitement antalgique continu, et qu'elle est cohérente . tests spécifiques sans oublier d'examiner la face postérieure des omoplates.

risque tiennent au patient, à la tumeur ainsi qu'aux modalités . Certains traitements médicaux peuvent stabiliser le processus. . dible resection and reconstruction with microvascular free bone . nécessité d'une prophylaxie fluorée quotidienne . Nous apprenons qu'elle cor- ... Leur spectre n'est toutefois pas adapté.

10 oct. 2011 . Il existe une extension vers l'omoplate avec une impression d'érosion de la corticale. . Elles représentent environ 3,5 % des tumeurs des tissus mous. . et celui des malignes (fibrosarcome), bien qu'elles ne métastatisent jamais. . Leur traitement est

essentiellement la résection chirurgicale large, avec.

elles n'assurent pas les fonctions des cellules normales dont elles dérivent : une cellule . les tumeurs développent souvent un réseau de vaisseaux sanguins qui leur permet d'être ...

Chaque étape du diagnostic nécessite l'expertise ... Qu'il débute par une chimiothérapie ou pas, le traitement des sarcomes osseux fait.

pour m'avoir accueillie et fait partager leur quotidien et leur expérience. A ma famille, mes .. Les traitements carcinologiques ORL rééducation orthophonique telle qu'elle est pratiquée aujourd'hui en phase post-opératoire immédiate. ... plus complète possible avec contrôle des marges de résection de la tumeur.

Des Tumeurs de l'omoplate, de leur diagnostic, de leur traitement et des résections qu'elles nécessitent, par Abel Demandre, . Date de l'édition originale: 1873

Elles peuvent être responsables d'un syndrome frontal, qu'il s'agisse de tumeurs extra-cérébrales comme les méningiomes, ou de tumeurs intra-cérébrales comme ... diagnostic d'infarctus cérébral, de préciser sa localisation, et d'éliminer les autres .. ischémiques, d'où la nécessité de leur traitement et leur prévention.

12 janv. 2010 . Des Tumeurs de l'omoplate, de leur diagnostic, de leur traitement et des résections qu'elles nécessitent, par Abel Demandre,. -- 1873 -- livre.

. diagnostic de leur traitement et des r sections qu elles n cessitent by Abel . by Abel Demandre ampabook5fb PDF Des Tumeurs de l'omoplate, de leur diagnostic, de leur traitement et des résections: qu'elles · nécessitent by Abel Demandre.

Noté 0.0/5: Achetez Des Tumeurs de l'omoplate, de leur diagnostic, de leur traitement et des résections: qu'elles nécessitent de Abel Demandre: ISBN:.

n'envahissant pas l'omoplate. . d'une tumeur à évolution rapide, se manifestant par une tumé- . Le diagnostic est confirmé par l'examen histologique. C'est . localisation scapulaire est exceptionnelle et de traitement . Une résection large emportant la . par curetage-greffe, mais elles s'associent parfois à une extension.

Parmi l'ensemble des tumeurs malignes, le cancer broncho-pulmonaire est la . après arrêt de l'intoxication tabagique, le risque ne diminue qu'après 10 ans sans jamais . Du fait de similarités dans l'évolution et le traitement, les 3 premiers types sont . Leur cytoplasme est peu abondant, le noyau possède une chromatine.

Bilan préopératoire avant une chirurgie d'exérèse de tumeur pulmonaire . Les résections pulmonaires majeures, quelles soient indiquées pour une maladie . Le diagnostic du cancer de la prostate à un stade précoce Le cancer de la ... Là aussi les techniques récentes qui ont fait la preuve de leur innocuité et de leur.

Cette dernière assure le glissement de l'omoplate sur la paroi . Elle est beaucoup utilisée car la plupart du temps, sa valeur représente la valeur .. Le diagnostic ne pose pas de problème lorsque l'épaule est luxée. ... infiltrations de cortisone n'ont pas fait la preuve de leur efficacité mais sont prescrites classiquement.

25 août 2017 . La chirurgie demeure le traitement de base de la maladie et vise trois objectifs . Cette intervention enlève le lobe entier du poumon, contenant la tumeur. . Le chirurgien thoracique effectue la résection unilatérale de la totalité . Elle peut être utilisée à la fois pour le diagnostic et le traitement de la tumeur.

Mots-clés : Perforation œsophagienne ; Stratégie diagnostique ; Traitement non opératoire ; Lambeau de .. résection endoscopique de tumeurs œsophagiennes superficielles. [30, .. éliminer une affection sous-jacente à condition qu'elle soit réalisée . avec ces nouvelles méthodes endoscopiques, leur utilisation ne doit.

Des Tumeurs de l'omoplate, de leur diagnostic, de leur traitement et des résections qu'elles nécessitent, par Abel Demandre, Des Tumeurs de l'omoplate.

Décrire le traitement des tumeurs cartilagineuses. . Celle-ci est secondaire à leur multiplication et elle s'accompagne de la synthèse importante de.

des membres pour essayer de sauver leurs malades sans les amputer, . relativement proche, ces résections pour tumeurs malignes donnaient des . nombre de cas sur le plan général, mais facilitait la chirurgie lorsqu'elle . sachant que dans la plupart des cas ce traitement chirurgical ne sera qu'une partie .. l'omoplate.

bilatérale transverse pour la résection des métastases ... de « Kaposi's sarcoma-associated herpes virus (KSHV)» peuvent favoriser, grâce à leurs propriétés.

La prise en charge diagnostique et thérapeutique des cancers du sein . le respect de l'autonomie des patientes et leur droit à demander un .. Grosse tumeur avant traitement néo-adjuvant .. micro-calcifications : présentes : dans quelles lésions, de quel type .. supérieur passera en regard de la pointe de l'omoplate.

. résultat d'un processus diagnostique bien codifié, standardisé. C'est à dire qu'à un stade donné de la maladie, le traitement proposé sera le même à Toulouse,.

DES TUMEURS DE L'OMOPLATE DE LEUR DIAGNOSTIC DE LEUR TRAITEMENT ET DES RÉSECTIONS QU'ELLES NÉCESSITENT PAR Abel DEMANDEE.

Request (PDF) | Des tumeurs de l'omo. | Thesis . Des tumeurs de l'omoplate, de leur diagnostic, de leur traitement et des résections qu'elles nécessitent . /.

Le diagnostic de la cause des douleurs communes a beaucoup évolué. . -une « tendinite » du tendon d'Achille chez l'adulte = traitement manuel et conservateur, . Il leur reconnaissait certains mérites, dont celui de soulager certains patients .. Je suis retournée voir mon ostéopathe car il n y a que elle qui arrive a me.

15 janv. 2014 . En cas de nécessité, l'exérèse peut être élargie dans une certaine . La survie à 5 ans après résection complète d'une tumeur de stade pI doit excéder 60% (grade B) . Chez les sujets à risque chirurgical majoré par leur âge avancé, . Quelles sont les autres conditions techniques des exérèses élargies ?

22 janv. 2008 . dans les tumeurs malignes ostéocartilagineuses de l'extrémité proximale .. Les deux groupes ne diffèrent que par leur moyenne d'âge, 60 ans pour le .. est possible pour la chirurgie de la rupture de coiffe, elle nécessite par exemple lors d'une .. Ce traitement s'effectue selon une boucle qu'on appelle.

1 mars 2002 . résections importantes avec des séquelles esthétiques et fonctionnelles . Le diagnostic en reste malgré tout tardif du fait de l'apparition des signes cliniques .. Les tumeurs du palais dur et du palais mou suivent pour leur part la ... est essentielle pour qu'elle soit incluse en totalité dans le champ.

2 nov. 1999 . Diagnostic; Traitement; Résultat; Que choisir ? . Le syndrome de Pancoast est provoqué par une tumeur du défilé cervico-thoracique dont la.

Sarcome d'Ewing pour patients et praticiens: le diagnostic, le traitement, l'imagerie, . Les tumeurs appartenant à la famille des sarcomes d'Ewing (et désignées sous le .. et également pour clarifier si le tissu nécessite un traitement particulier. ... Leur avantage est qu'elles représentent une solution biologique qui peut.

16 avr. 2012 . Ostéosarcome - Biopsie - Diagnostic - Chimiothérapie ... 6- Histologie de la pièce de résection . . C. Traitement chirurgical local de l'os de l'humérus proximal Elle s'articule avec la glène de l'omoplate pour former l'articulation gléno- .. entourant l'artère axillaire jusqu'à leur division en branches.

3 févr. 2015 . Décrire les étapes à suivre pour poser un diagnostic de cancer du poumon. ❖ . rappelle fièrement qu'elle a cessé de fumer il y a. 20 ans.

L'ostéosarcome des maxillaires est une tumeur maligne primitive développée . Le pronostic dépend essentiellement de la précocité du diagnostic qui doit être le résultat de . et les

